

Taquicardia sinusal | Sinus tachycardia

- [Definição | Definition](#)
- [Exemplos | Examples](#)

Definição | Definition

Ritmo sinusal (onda P positiva em DII, DIII e aVF) com frequência cardíaca > 100 bpm.

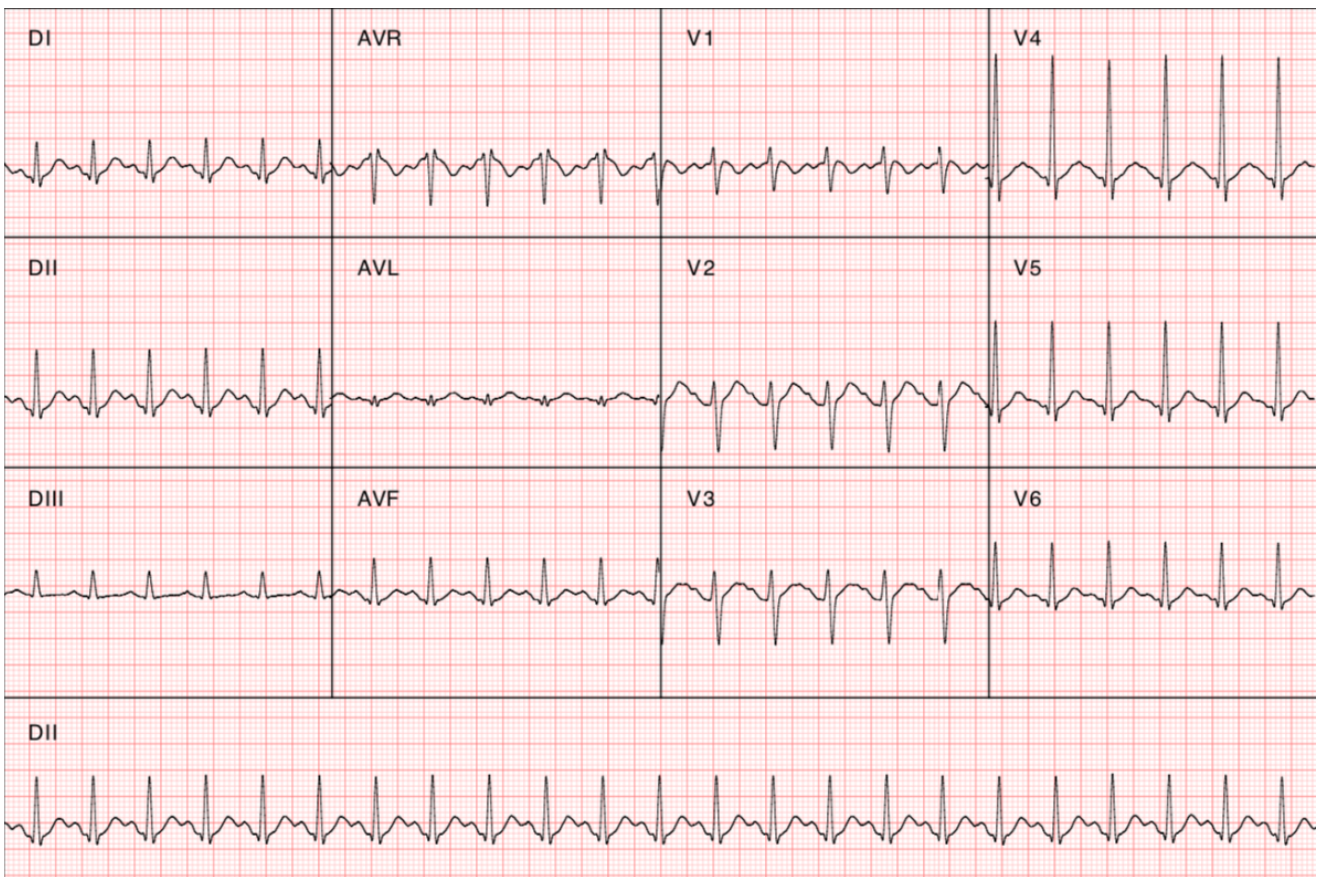
Sinus rhythm (positive P wave in DII, DIII and aVF) with heart rate > 100 bpm.

Exemplos | Examples

- Exemplo 1 | Example #1

Paciente do sexo masculino, 20 anos, com relato de palpitações. Ao ECG, apresenta ritmo sinusal (onda P positiva em DII, DIII e aVF) com frequência cardíaca de 138 bpm (>100 bpm), compatível com **taquicardia sinusal**.

*20-year-old male patient, presenting with reports. palpitations. On ECG, tracing shows sinus rhythm (positive P wave in DII, DIII and aVF) with heart rate of 138 bpm (> 100 bpm), corresponding to **sinus tachycardia**.*



- Exemplo 2 | Example #2

Paciente do sexo masculino, 59 anos, com relato de dispneia e de dor torácica. Histórico de HAS, em uso de losartana. Ao ECG, apresenta ritmo sinusal (onda P positiva em DII, DIII e aVF) com frequência cardíaca de 103 bpm (>100 bpm), correspondendo a **taquicardia sinusal**. Notam-se também ondas T aplanadas ou negativas com amplitude menor que 1 mm nas derivações V1, V2, V3, V4 e V5, compatíveis com alterações inespecíficas da repolarização ventricular.

59-year-old male patient presenting with dyspnea and chest pain. He has a medical history of hypertension and is currently on losartan. On ECG, tracing shows sinus rhythm (positive P wave in DII, DIII and aVF) with heart rate of 103 bpm (>100 bpm), corresponding to **sinus tachycardia**. Additionally, there are flattened or negative T waves in leads V1, V2, V3, V4, and V5, with an amplitude of less than 1 mm, indicating nonspecific changes in ventricular repolarization.

